

Endocarditis bacteriana subaguda producida por causa dental.

Caso Clínico

Paciente de sexo femenino.

Edad: 37 años.

Profesión: Médico.

La epicrisis relatada en primera persona obedece a que fué realizada por el propio paciente.

Epicrisis.

Comienza aproximadamente el 4 o 5 de febrero de 1997, encontrandome de vacaciones en la costa, con astenia y adinamia y temperatura axilar de 39° a predominio nocturno y cedía con aspirina. Persisto 48 hs. con fiebre, sin ninguna otra sintomatología y decido tomar ATB (amoxicilina 500 mg/cada 8 horas). En la segunda toma de ATB cede a la fiebre, por lo que realizo 4-5 días de ATB y suspendo pensando que correspondía a un cuadro de origen viral (durante esos días me encuentro asintomática pudiendo realizar vida normal).

A las 48 horas de suspendido el ATB, comienzo nuevamente con fiebre de iguales características y decaimiento relacionado en los picos febriles, decido reiniciar ATB amoxidal 500 mg cada 8 horas, manteniendolo durante 14 días; en los que me encuentro asintomática.

A las 48 horas de suspendido el ATB, reaparece la fiebre, sin otro síntoma acompañante.

Concurro al Hospital dónde me realizan rutina de laboratorio sin particularidad y Rx de tórax sin particularidad.

En el Hospital se decide realizar un ecocardiograma doppler color para descartar endocarditis infecciosa, ya que tengo una comunicación interventricular congenita, informando:

Comunicación interventricular restrictiva subtricuspidia con pequeño shunt de izquierda a derecha.

Vegetación de 6 x 12 mm sesil, adherida sobre el lado ventricular de la valva anterior de la tricúspide.

Presiones pulmonares normales.

Decido consultar con el Dr. Stamboulian dónde se me realiza:

Latex: 28

CR: 1,3

Orina: sin particularidad.

Hto: 36

Hb: 10,7

G rojos: 5.500.000

Gb: 9200

Neutrofilos en cayado 1

Neutrofilos segmentados 77

Basófilos: 0

Eosinófilos: 2

Monocitos: 2

Linfocitos: 18

Plaquetas: sin particularidad.

VCM: 65mc cúbicos

Heritrosedimentación 17

Anisicitosis e hipocromía marcada. Anisocromia moderada.

Observaciones: Poiquilocitosis moderada.

Policromatofilia modera.

Micrositosis ligera.

Cuadro periférico compatible con B-Talasemia.

TGO: 24

TGP: 18

Se hicieron 2 hemocultivos el 4/3/97 donde me encontraba sin ATB y persistía el síndrome febril.

Hemocultivo 24-48 horas: cocos Gram positivos en cadena en las dos muestras; Comienzo el 5/3 con ATB ceftriaxona (Acantex) 2 gramos intravenoso durante 15 días, cediendo la temperatura a las 24 horas de iniciado el tratamiento.

El 8/3 recibo:

Actividad bactericida del suero

Microorganismo: Streptococo viridans.

Inóculo (UFC/ml) 500.000

Aislado de hemocultivo.

PIS del Pico1/256

PBS del Pico1/256

PIS del Valle1/256

PBS del Valle1/256

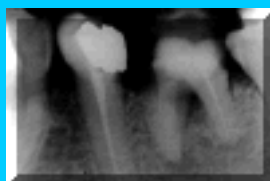El 28/4 realizo nuevo cultivo de control con resultado negativo; continúo con amoxicilina 1 gramo cada 6 horas vía oral durante 15 días, completando el tratamiento de ATB el 6/4 aproximadamente.El 8/5 realizo eco Doppler color(post tratamiento).

Comunicación interventricular subtriscuspidea.

Vegetación tricuspidea pequeña (0,8 x 0,6 mm) en apariencia de estar en proceso de cicatrización.


Tratamiento odontológico

Se indica Rx periapical de 1.5 y 3.6 por ser las piezas más afectadas clínicamente. En 3.6 se verifica osteolisis en zona interradicular compatible con lesión de furcación. Se decide la exodoncia de 3.6 y 1.5 por considerarla inviable para tratamiento protético.(El paciente trae en la segunda consulta Rx seriada periapical de maxilar superior e inferior con fecha 20/5/97) Donde se constata en ese tiempo la ya mencionada lesión de furcación en 3.6. Haga click en la imagen para ampliar.



Luego de realizadas las respectivas exodoncias se indica control de placa bacteriana (revelado de placa bacteriana y enseñanza de cepillado). Se indica el tratamiento de operatoria dental en 3.5 y 3.7.

El índice de O´ Leary es de 50% al comenzar el tratamiento; llevandolo al 20% aproximadamente en las semanas siguientes. Indicando al pacientes consultas preventivas cada tres meses y evaluación radiográfica cada 6 meses.



En el momento de las exodoncias al paciente se le indicó una hora antes de la intervención 3 gramos de amoxicilina y 300 mg de clindamicina ambas por vía oral. Y repetir 1,5 gramos de amoxicilina y 300 mg de clindamicina 6 horas después.

Iruretagoyena Marcelo (Odontólogo de Planta)

Hospital de Agudos José María Penna.

Buenos Aires. Argentina.







